ROLA LOGOPEDY WE WSPOMAGANIU ROZWOJU MOWY PACJENTA Z ZESPOŁEM DELECJI 22Q11

W przypadku pacjentów z zespołem delecji 22q11 opiekę logopedyczną należy im zapewnić właściwie od chwili przyjścia na świat. Zespół delecji 22q11, zwany powszechnie zespołem DiGeorge'a, a wcześniej nazywany zespołem Velo-Cardio-Facial Syndrome lub CATCH22 Syndrome, występuje z częstością około 1 na 1–2 tysięcy żywo urodzonych dzieci.

Choroba ta stanowi drugą co do częstości, po zespole Downa, genetyczną przyczynę niepełnosprawności intelektualnej. Zespół ten został opisany już ponad 40 lat temu, mimo to nadal jego właściwe rozpoznanie jest bardzo trudne. Główną przyczyną błędnej oceny klinicznej dzieci z tym zespołem jest ogromne zróżnicowanie cech klinicznych, które mogą współwystępować u chorych. U pacjentów zaobserwowano ich ponad 180, natomiast żaden z objawów nie występuje u wszystkich pacjentów, a ponadto większość cech występuje z różnym natężeniem. Głównymi cechami klinicznymi występującymi u pacjentów są: niepełnosprawność intelektualna, wady serca, brak odporności wrodzonej, rozszczep podniebienia i/lub wargi, zaburzenia mowy, dysmorfia twarzy (małe, nisko osadzone małżowiny uszne, szeroko osadzone oczy o migdałowatym kształcie, krótkie i wąskie szpary powiekowe, krótka rynienka nosowa, zmarszczka nakątna, płaska nasada nosa oraz mała, cofnięta żuchwa), choroby psychiczne. U większości pacjentów przyczyną wystąpienia choroby jest delecja (brak) fragmentu chromosomu 22 pary, który zawiera 48 znanych genów.

Ze względu na tak złożony obraz kliniczny pacjenci z zespołem delecji 22q11 przez większość życia pozostają pod opieką wielu specjalistów. Swoje miejsce wśród nich ma również logopeda.

Rozszczepy i inne wady utrudniające mowę

Najlepiej byłoby, gdyby dziecko z zespołem delecji 22q11 znalazło się pod opieką logopedy jak najwcześniej, bowiem już od momentu urodzenia pacjent może mieć problem z przyjmowaniem pokarmu. Rodzice często zgłaszają, że niemowlę słabo ssie albo w ogóle nie zasysa piersi, że pokarm pojawia się w nosie. Może to być spowodowane m.in. złą pracą podniebienia miękkiego, czego przyczyną zazwyczaj jest nieprawidłowa budowa struktur podniebienia.

W zespole delecji 22q11 najczęściej spotyka się tzw. rozszczep podniebienia wtórnego, czyli podniebienia twardego i miękkiego albo izolowany rozszczep podniebienia miękkiego. Specyficzną formą jest rozszczep podśluzówkowy. W przypadku tej wady zachowana jest ciągłość błony śluzowej od strony zarówno jamy ustnej, jak i jam nosa. Pokrywa ona rozszczepione mięśnie, które nie łączą się prawidłowo w linii pośrodkowej podniebienia, lecz przyczepiają się do brzegów podniebienia twardego i szczeliny rozszczepu[1]. To sprawia, że rozszczep podśluzówkowy jest szczególnie trudny w diagnostyce i często pozostaje niezauważony przez badających pacjenta specjalistów.

Fot. 1. Rozszczep podniebienia twardego i miękkiego
Fot. 2. Rozszczep podśluzówkowy podniebienia

Rozległość rozszczepów podśluzówkowych, podobnie jak otwartych rozszczepów izolowanych, może być różna: od dyskretnego rozdwojenia języczka podniebiennego do podśluzówkowego rozszczepienia podniebienia twardego i miękkiego.

Obraz kliniczny rozszczepu podśluzówkowego może mieć formę jawną bądź ukrytą.

Jawną postać rozszczepu podśluzówkowego cechuje triada objawów:

- rozdwojenie języczka podniebiennego,
- przeświecanie środkowej części podniebienia miękkiego, spowodowane jego cienkością przy braku warstwy mięśniowej,
- palpacyjnie wyczuwalne wygładzenie lub widoczne zagłębienie w podniebieniu kostnym w miejscu kolca nosowego[2].

Ukryty rozszczep podśluzówkowy jest szczególnie trudny do wykrycia w badaniu od strony jamy ustnej. Nie występuje tutaj wspomniana wcześniej triada objawów. Języczek podniebienny może być szeroki, ale nie jest rozszczepiony. Brak zespolenia parzystych mięśni podniebienia w linii pośrodkowej jest widoczny dopiero w badaniu nasofiberoskopowym i objawia się charakterystycznym wcięciem w miejscu, gdzie powinno się pojawić wypuklenie mięśni języczka[3].

Fot. 3. Rozszczep podśluzówkowy podniebienia (obraz z nasofiberoskopii)

Trzeba pamiętać o tym, że rozległość rozszczepów podśluzówkowych nie jest adekwatna do stopnia zaburzeń, jakie mogą mu towarzyszyć. Bywa, że jawny rozszczep podśluzówkowy przebiega całkowicie bezobjawowo, podczas gdy jego ukrytej formie mogą towarzyszyć duże zaburzenia słuchu i mowy.

W rozszczepie podniebienia odpowiadające sobie mięśnie podniebienne nie zespalają się ze sobą w linii pośrodkowej[4]. Brak możliwości prawidłowej pracy mięśni podniebienia prowadzi do niewydolności podniebienno-gardłowej. Jest ona wynikiem niemożności całkowitego oddzielenia jamy ustnej od jamy nosa na poziomie dolnej granicy nosogardła. W warunkach prawidłowych podczas oddychania w pozycji spoczynkowej oraz przy realizacji niektórych głosek połączenie jamy ustnej z jamami nosa jest fizjologiczne. Natomiast przy połykaniu, ziewaniu oraz realizacji głosek ustnych niezbędne jest oddzielenie jamy ustnej od jam nosa. Oddzielenie to jest uwarunkowane właśnie prawidłową pracą wszystkich struktur zwieracza podniebienno-gardłowego[5].

Nie zawsze jednak niewydolności podniebienno-gardłowej towarzyszy rozszczep podniebienia. W przypadku pacjentów z zespołem delecji 22q11 często spotyka się również wiotkość podniebienia miękkiego lub zbyt krótkie podniebienie, które również mogą powodować nieprawidłową pracę zwieracza podniebienno-gardłowego.

Objawy niewydolności podniebienno-gardłowej można w zasadzie podzielić na wczesne i późne. Do wczesnych objawów należą wspomniane już wcześniej trudności w karmieniu, które pojawiają się już w okresie noworodkowym. Innym objawem jest ulewanie pokarmu przez nos, które pojawia się zwłaszcza w okresie noworodkowo-niemowlęcym. Problemom z karmieniem często towarzyszą nawracające stany zapalne ucha środkowego. Do grupy objawów późnych należą: nosowanie otwarte, mowa samogłoskowa, problemy z artykulacją głosek ciśnieniowych, poszumy nosowe. Pojawiają się one – w zmiennym nasileniu – na różnych etapach rozwoju mowy.

Postępowanie diagnostyczne

Diagnostyka w kierunku obecności jawnego rozszczepu podniebienia jest oczywista. Zdecydowanie trudniej jest zdiagnozować niewydolność podniebienno-gardłową lub nierzadko towarzyszący jej rozszczep podśluzówkowy.

W przypadku, gdy rodzice małego pacjenta z zespołem delecji 22q11 zgłaszają, że dziecko ma problem z zasysaniem pokarmu lub pokarm podczas karmienia bądź po karmieniu pojawia się w nosie, wskazana jest dokładna diagnostyka foniatryczno-logopedyczna. W Instytucie Matki i Dziecka w Warszawie przeprowadzana jest zazwyczaj nasofiberoskopia. Za pomocą endoskopu giętkiego foniatra ogląda nosogardło pacjenta, ocenia budowę podniebienia, pracę zwieracza podniebienno-gardłowego. Badanie to wyklucza bądź potwierdza obecność rozszczepu podśluzówkowego oraz obrazuje pracę zwieracza podniebienno-gardłowego.

Diagnostyka endoskopowa nosogardła jest również zalecana w przypadku starszych pacjentów z zespołem delecji 22q11, przede wszystkim wtedy, gdy w mowie występuje nosowanie otwarte. Nasofiberoskopia ułatwia ustalenie przyczyny występowania tego zaburzenia oraz pozwala na zaplanowanie dalszego leczenia.

W przypadku stwierdzenia obecności zarówno jawnego, jak i podśluzówkowego rozszczepu podniebienia pacjent kierowany jest do chirurga, który podejmuje decyzję o kwalifikacji do zabiegu operacyjnego.

Opieka logopedyczna nad pacjentem

Podczas pierwszej konsultacji logopeda przeprowadza wywiad z rodzicami. Obejmuje on informacje dotyczące porodu i wydarzeń okołoporodowych. Dla dalszego postępowania terapeutycznego ważny jest sposób, w jaki dziecko przyszło na świat: czy siłami natury, czy przez tzw. cesarskie cięcie. Często bowiem u dzieci urodzonych za pomocą interwencji chirurgicznej obserwuje się wzmożoną reaktywność na dotyk. Dotyczy to również obszaru twarzy. Wczesne działanie obniżające nadwrażliwość dotykową ułatwia późniejsze postępowanie terapeutyczne mające na celu przygotowanie artykulatorów do podjęcia czynności związanych z mową[6].

Zazwyczaj właśnie podczas pierwszej wizyty logopedycznej omawiany jest sposób karmienia niemowlęcia. Problem z podawaniem dziecku pokarmu może pojawić się już na oddziale noworodkowym, zaraz po urodzeniu się. Optymalnym rozwiązaniem jest karmienie piersią. W przypadku dzieci z zespołem delecji 22q11, u których często stwierdza się nieprawidłowe napięcie mięśniowe oraz jest większe ryzyko wystąpienia niewydolności podniebienno-gardłowej, której może towarzyszyć rozszczep podniebienia miękkiego (lub podśluzówkowy rozszczep podniebienia), karmienie piersią bywa możliwe, jednak może również sprawiać trudności. Otwarte połączenie jam nosa i jamy ustnej uniemożliwia wytworzenie podciśnienia w jamie ustnej, mleko przelewa się do jam nosa, co powoduje krztuszenie. W takich przypadkach, ze względu na bezpieczeństwo dziecka, karmienie powinno odbywać się za pomocą odpowiednio dobranej butelki ze smoczkiem, najlepiej mlekiem mamy. Do karmienia można wówczas stosować smoczki specjalistyczne.

> Objawy niewydolności podniebienno-gardłowej można w zasadzie podzielić na wczesne i późne. Do wczesnych objawów należą trudności w karmieniu, które pojawiają się już w okresie noworodkowym. Innym objawem jest ulewanie pokarmu przez nos, które pojawia się zwłaszcza w okresie noworodkowo-niemowlęcym.

Istotna jest pozycja, w jakiej dziecku podawany jest pokarm. Zalecana jest pozycja półpionowa. Zbyt płaskie ułożenie dziecka może powodować krztuszenie się.

Podczas pierwszej kontroli logopeda ocenia również dojrzałość odruchów wczesnoniemowlęcych. Podstawowymi wskaźnikami dojrzałości noworodka do karmienia są m.in. odruchy wargowe i odruch ssania. U pacjenta z zespołem delecji 22q11 sporadycznie obserwuje się niedojrzałość odruchów wargowych. Może to być spowodowane nieprawidłowym napięciem mięśnia okrężnego ust. Taki stan daje w dalszym rozwoju patologiczne nawykowe oddychanie przez usta, a w jego konsekwencji częste infekcje górnych dróg oddechowych, nieprawidłowe połykanie, trudności w artykulacji głosek wargowych, wady zgryzu[7].

Najważniejszy jednak dla przyjmowania pokarmów jest odruch ssania. Poziom tego odruchu wskazuje na siłę i sprawność mięśni języka. U pacjentów z zespołem delecji 22q11, u których stwierdzono rozszczep podniebienia, brak ciągłości tych mięśni może utrudniać ssanie. Następstwem tego bywa bardzo wczesne włączenie karmienia łyżeczką czy strzykawką, ograniczające się do wlewania pokarmu do jamy ustnej. W skrajnych przypadkach występuje konieczność wprowadzenia sondy dożołądkowej. Wówczas brak właściwej stymulacji logopedycznej powoduje utrzymywanie się nadwrażliwości jamy ustnej oraz wygórowany odruch zwracania. To z kolei może utrudnić zmianę diety, przeprowadzanie zabiegów higienicznych, a także zabawy ruchowe aparatem artykulacyjnym, będące podstawą późniejszego gaworzenia.

Podczas wizyty logopedycznej logopeda ocenia również budowę aparatu artykulacyjnego: sprawdza wędzidełko wargi górnej, ocenia długość wędzidełka języka. Zdarza się, że wędzidełko podjęzykowe jest skrócone i zakłóca pracę języka. W takich przypadkach zaleca się jego podcięcie (frenotomię). Decyzję podejmuje się indywidualnie podczas obserwacji funkcji pobierania pokarmu.

Kluczowym czynnikiem mającym wpływ na rozwój mowy jest słuch. U dzieci z zespołem delecji 22q11, u których stwierdzono obecność rozszczepu podniebienia, problemy ze słuchem występują częściej niż w normalnej populacji dziecięcej[8]. Może to wynikać również[9] z obecności szczeliny w podniebieniu miękkim (przed pierwszą operacją), co sprzyja przedostawaniu się pokarmów do okolicy ujść trąbek słuchowych, a w rezultacie tworzeniu się stanów zapalnych ucha środkowego. Zaburzona jest również struktura ujść trąbek słuchowych, ponieważ z racji rozszczepu nieprawidłowo funkcjonuje mięsień dźwigacz podniebienia miękkiego[10]. Jest to przyczyną gorszej wentylacji ucha środkowego.

Dlatego też po upływie 4–5 miesięcy od operacji każdy pacjent kierowany jest na badanie słuchu. Istotne jest tutaj wykonanie tympanometrii. Służy ona ocenie stanu czynnościowego ucha środkowego oraz wczesnemu wykrywaniu niedosłuchów o typie przewodzeniowym. Pozwala również na obiektywne potwierdzenie obecności płynu w jamie bębenkowej, dysfunkcji trąbki słuchowej[11]. Jest to ważne, gdyż płyn zalegający w uchu środkowym negatywnie wpływa na proces nabywania mowy, zwłaszcza w okresie jej intensywnego rozwoju.

Leczenie chirurgiczne

Pacjenci z zespołem delecji 22q11, u których stwierdzono podśluzówkowy rozszczep podniebienia, podobnie jak pacjenci z otwartymi formami rozszczepu są leczeni chirurgicznie. Podstawą kwalifikacji do zabiegu operacyjnego jest potwierdzenie obecności rozszczepu podśluzówkowego w badaniu nasofiberoskopowym. Ponieważ wiele postaci rozszczepu podśluzówkowego podniebienia może przebiegać całkowicie bezobjawowo, u dzieci starszych przeprowadza się również szczegółową diagnostykę logopedyczną i audiologiczną. Tu wskazaniem do zabiegu są problemy z mową lub nawracające stany zapalne uszu.

Jeżeli pacjent został zakwalifikowany do zabiegu operacyjnego, terapię logopedyczną można włączyć po całkowitym zagojeniu, tzn. kiedy wszystkie szwy na podniebieniu ulegną rozpuszczeniu. Zazwyczaj proces gojenia trwa 6–8 tygodni.

Ćwiczenia logopedyczne dostosowuje się do wieku i potrzeb pacjenta. W przypadku małego dziecka ćwiczenia zaczyna się od masażu podniebienia do odruchu wymiotnego. Zaleca się wyko-

nywanie tego ćwiczenia codziennie, ale nie dłużej niż 4 tygodnie. Następnie wprowadzane są zabawy polegające na dmuchaniu (gwizdek, flecik) i zasysaniu (np. picie przez słomkę). Z obserwacji wynika, że terapia małego pacjenta po operacji rozszczepu podśluzówkowego podniebienia przebiega szybciej niż u starszych pacjentów i rzadziej wymaga on dalszego leczenia chirurgicznego.

U starszych pacjentów usprawnianie zaczyna się od ćwiczeń oddechowych połączonych z delikatnym dmuchaniem. Następnie dołącza się masaż podniebienia, który po 4–6 tygodniach można zastąpić ćwiczeniami izometrycznymi (ćwiczenia izometryczne powodują poprawę pracy zwieracza podniebienno-gardłowego, ze szczególnym uwzględnieniem ścian bocznych). W przypadku niewystarczających postępów w poprawie mowy zalecane jest włączenie elektrostymulacji mięśni podniebienia. Przyczyną braku postępów w rehabilitacji mowy u pacjentów z zespołem delecji 22q11 po operacji może być zbyt krótkie podniebienie lub obniżone napięcie mięśniowe w obrębie zwieracza podniebienno-gardłowego. W obu tych przypadkach pacjenci wymagają dłuższej terapii logopedycznej, obejmującej usprawnianie całego aparatu artykulacyjnego, ćwiczenia słuchowe i zmianę nawyków w mowie, a czasem dalszego leczenia operacyjnego.

Jeżeli nosowanie otwarte utrzymuje się w mowie mimo systematycznych i intensywnych ćwiczeń, zaleca się ponowną diagnostykę foniatryczną i chirurgiczną. Celem tych badań jest ustalenie wskazań do kolejnego etapu leczenia chirurgicznego.

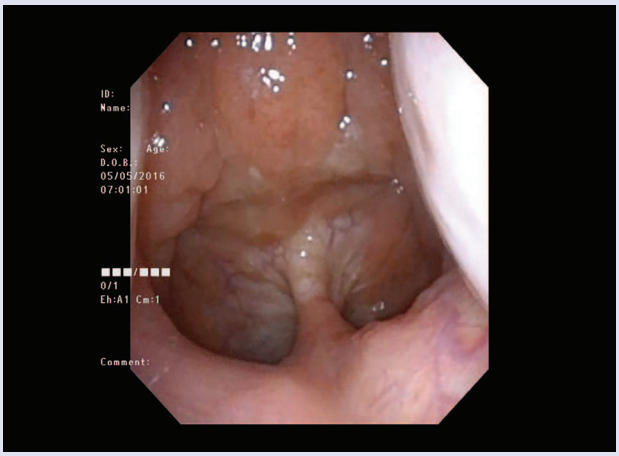

Fot. 4. Płat łączący tylną ścianę gardła z podniebieniem miękkim, faryngoplastyka

Najczęściej stosowanym rodzajem zabiegu korygującego jest tzw. faryngoplastyka przy użyciu płata pobranego z tylnej ściany gardła. Płat ten ułatwia zbliżenie poszczególnych elementów zwieracza podniebienno-gardłowego podczas fonacji.

Po zabiegu faryngoplastyki pacjent wymaga dalszej intensywnej, ściśle określonej terapii logopedycznej.

Niewydolność podniebienno-gardłowa czy rozszczep podniebienia to jedne z najczęstszych przyczyn problemów pojawiających się w mowie pacjenta z zespołem delecji 22q11. Podczas terapii logopedycznej należy jednak pamiętać o adekwatnym do wieku pacjenta stymulowaniu rozwoju mowy, systematycznej kontroli słuchu oraz konsultacji psychologicznej, jeżeli są ku temu wskazania.

Elżbieta Radkowska
Neurologopeda, absolwentka Filologii Słowiańskiej , asystent w Klinice Hospitalizacji Jednego Dnia Instytutu Matki i Dziecka w Warszawie (Pracownia Patofizjologii Mowy). Zajmuje się diagnozą i terapią neurologopedyczną pacjentów z wadami twarzoczaszki. Od siedmiu lat jest współorganizatorem turnusów logopedycznych dla dzieci z wadą rozszczepową twarzy. Współpracuje z Centrum Leczenia Wad i Zaburzeń Rozwojowych „Formmed" w Warszawie.

Beata Nowakowska
Dr n. med. (biologia medyczna). Od 2001 roku zatrudniona w Zakładzie Genetyki Medycznej Instytutu Matki i Dziecka w Warszawie. Prowadzi badania naukowe mające na celu identyfikację nowych genów odpowiedzialnych za niepełnosprawność intelektualną, wady wrodzone oraz zaburzenia ze spektrum autyzmu. Szczególnie jednak interesuje ją zespół delecji 22q11, a w szczególności przyczyny zmienności fenotypowej obserwowanej u pacjentów z tą chorobą.

Literatura:

- Czaplewska E., Milewski S. (red.), *Diagnoza logopedyczna*, GWP, Sopot 2012.
- McDonald-McGinn D.M., Finucane B., Zackai E.H., *Faces of sunshine. The 22q11Deletion*, 2000.
- *Medycyna Wieku Rozwojowego*, IMiD, Warszawa 1999.
- *Mowa pacjenta z rozszczepem podniebienia. Szkice foniatryczno-logopedyczne*, Wydawnictwo Uniwersytetu Warszawskiego, Warszawa 2005.
- Gryczyńska D. (red.), *Otolaryngologia dziecięca*, AlfaMedica, Bielsko-Biała 2007.
- *Pediatria Polska*, t. 82, nr 12, 2007.
- Pluta-Wojciechowska D., *Zaburzenia mowy u dzieci z rozszczepem podniebienia*, Ergo-Sum, Bytom 2008.

Zdjęcia z archiwum autora.

Przypisy:

[1]Hortis M, Radkowska E., *Rozszczep podśluzówkowy podniebienia – trudności diagnostyczne i kontrowersje lecznicze*, „Pediatria" t. 82, nr 12, 2007, s. 962.
[2]j.w.
[3]j.w.
[4]j.w.
[5]Skład zwieracza podniebienno-gardłowego: mięśnie podniebienia miękkiego parzyste: dźwigacz podniebienia miękkiego, napinacz podniebienia miękkiego, mięsień podniebienno-gardłowy, mięsień podniebienno-językowy oraz mięsień języczka; mięśnie tylnej ściany gardła: parzysty mięsień zwieracz gardła górny zespolony z mięśniem strony przeciwnej na tylnej ścianie gardła – j.w.
[6]Stecko E., *Znaczenie oceny i wczesnej stymulacji logopedycznej dziecka z rozszczepem wargi i/lub podniebienia, w: Mowa pacjenta z rozszczepem podniebienia. Szkice foniatryczno-logopedyczne*, Wydawnictwo Uniwersytetu Warszawskiego, Warszawa 2005, s. 27–34.
[7]Pluta-Wojciechowska D., *Zaburzenia mowy u dzieci z rozszczepem podniebienia*, Ergo-Sum, Bytom 2008, s. 169–171.
[8]Hortis-Dzierzbicka M., *Problemy laryngologiczno-foniatryczne u dzieci z rozszczepem podniebienia*, w: Gryczyńska D. (red.), *Otolaryngologia dziecięca*, AlfaMedica, Bielsko-Biała 2007, s. 552–562.
[9]Bardzo częstą przyczyną problemów ze słuchem u pacjentów z zespołem delecji 22q11 jest nieprawidłowa budowa ucha wewnętrznego – głównie ślimaka.
[10]Hortis-Dzierzbicka M., *Rozszczep wargi i podniebienia-problematyka mowy rozszczepowej*, w: *Medycyna wieku rozwojowego*, s. 369–375.
[11]Gryczyńska D., Jaroch T., *Badania obiektywne narządu słuchu*, w: *Otolaryngologia dziecięca*, s. 58–61.